



A Case Report of Incidental Diagnosis of Emphysematous Pyelonephritis in an 88-Year-Old Man Without Any Previous Medical History

Majid Moghadam¹, Seyed Mahdi Mohajeran¹, Morteza Sedaqat^{1*}

1. Department of Internal Medicine, Qom University of Medical Sciences, Qom, Iran.

Phone: +989014332796 Email: sedaqatmorteza1375@gmail.com

Abstract

Emphysematous pyelonephritis is one of the acute pyogenic kidney infections that can be life-threatening. This disease is essentially a gas-forming infection that affects the parenchyma and surrounding tissues of the kidney. The patient we introduced in this study is an 88-year-old man who presented to the emergency department with decreased levels of consciousness. This patient had no previous medical history and no risk factors for developing emphysematous pyelonephritis. Laboratory tests showed moderate leukocytosis and a creatinine level of 9.8 mg/dL. Urinalysis reported a high number of white blood cells, red blood cells, and bacteria. The urinary culture was positive for *E. coli*. Subsequently, an abdominal and pelvic ultrasound was performed, which showed slightly increased echogenicity of the renal cortical parenchyma and minimal urinary stasis in the right kidney, along with the presence of gas in some areas. To confirm the diagnosis of emphysematous pyelonephritis, the patient underwent a CT scan of the abdomen and pelvis, which revealed gas in the renal parenchyma and perirenal space. Initially, the patient received hydration and antibiotic treatment and underwent dialysis once due to high uremia. After stabilizing the patient's condition, he underwent drainage and nephrostomy. Many studies recommend medical management over surgical interventions as the first approach in dealing with such patients, as it tends to be more effective and efficient.

Keywords: Emphysematous pyelonephritis, medical treatment, nephrostomy, percutaneous drainage.



گزارش مورد تشخیص پیلونفریت آمفیزماتو در یک مرد ۸۸ ساله بدون سابقه تاریخچه قبلی

مجید مقدم^۱، سید مهدی مهاجران^۱، مرتضی صداقت^{*۱}

۱. دیپارتمنت داخله، دانشگاه علوم طبی قم، قم، ایران

*تلفن: +۹۸۹۰۱۴۳۳۲۷۹۶ ایمیل: sedaqatmorteza1375@gmail.com

چکیده

پیلونفریت آمفیزماتو یکی از التهابات حاد چرکی کلیه می باشد که می تواند تهدید کننده حیات باشد. این اختلال در واقع یک التهاب تولید کننده گاز می باشد که پارانشیم و انساج مجاور کلیه را درگیر می کند. مریض که در این مطالعه گزارش گردید یک مرد ۸۸ ساله می باشد که با کاهش سطح هوشیاری به بخش عاجل شفاخانه مراجعه کرده بود. این مرد هیچگونه سابقه قبلی مریضی و هیچگونه عامل خطر از جهت ابتلا به پیلونفریت آمفیزماتو نداشت. در آزمایشات لابراتواری لکوسایتوز متوسط، کراتینین ۹/۸ میلی گرم در دسی لیتر وجود داشت. همچنین آنالیز ادراری میزان بالای از کرویات سفید، کرویات سرخ و باکتری را وجود داشت. کشت ادرار از نظر وجود E.coli مثبت بود. پس از آن برای مریض سونوگرافی شکم و لگن انجام شد که در طی آن اکوجنستی پارانشیم بخش قشری کلیه کمی افزایش یافته بود و در کلیه راست، استاز ادراری جزئی و نقاطی از وجود گاز دیده شد. جهت تایید تشخیص پیلونفریت آمفیزماتو مریض تحت سی تی اسکن شکم و لگن قرار گرفت که گاز در پارانشیم کلیه و فضای پیرینال وجود داشت. مریض در ابتدا تحت هایدریشن و تداوی با انتی بیوتیکی قرار گرفت و یک نوبت هم به علت یوریا بالا تحت دیالیز قرار گرفت. سپس بعد از پایدار شدن وضعیت مریض، تحت درناژ و نفروستومی قرار گرفت. در بسیاری از مطالعات در مواجهه با چنین مریضان توصیه به اقدامات طبی در برابر اعمال جراحی در قدم اول نموده اند چرا که در چنین مریضانی مؤثر و کارآمدتر می باشد.

واژه های کلیدی: پیلونفریت آمفیزماتو، تداوی کیمیای، نفروستومی، درناژ پرکوتانئوس.

۱. مقدمه

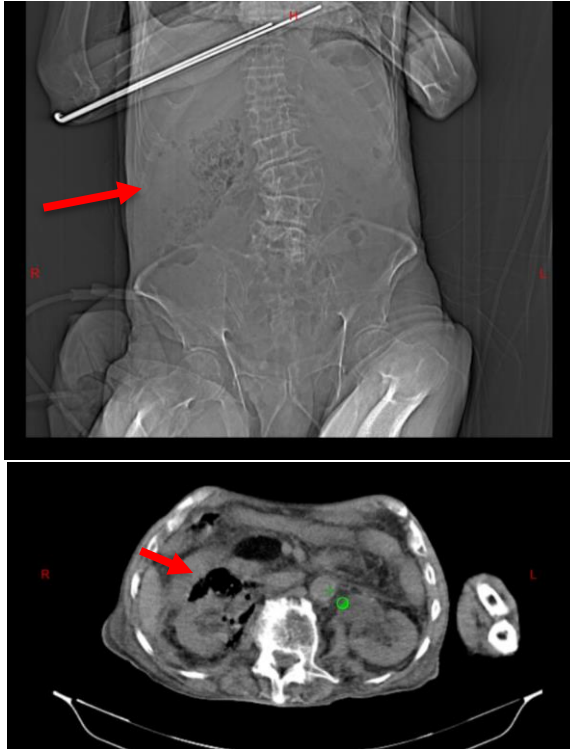
التهابات مجرای ادراری آمفیزماتو به عفونت‌هایی اشاره دارد که بر سیستم ادراری تحتانی یا فوقانی تأثیر می‌گذارد و با رویت نتایج عکسبرداری به نفع آن و وجود علائم کلینیکی تشخیص قطعی می‌گردد. این عفونت‌ها می‌توانند مثانه (سیستیت)، لگن (پیلیت) و یا کلیه‌ها (پیلونفریت) را تحت تأثیر قرار دهند. یکی از عوامل خطر مهم برای این عفونت‌ها، دیابت شیرین است (۱-۳). این نوع عفونت‌ها با نسبت ۳ به ۱ بیشتر در زنان نسبت به مردان دیده می‌شود و در ۶۰٪ موارد، سمت چپ تحت تأثیر قرار می‌گیرد. علاوه بر این، این عفونت‌ها به عنوان یک عارضه از عفونت‌های مجرای ادراری در مریضان دیابتی در ۹۰٪ موارد مشاهده می‌شود (۴). علایم کلینیکی این عفونت‌ها مشابه علایم مشاهده شده در پیلونفریت حاد شدید است و شامل تب، درد پهلو یا شکم، تهوع و استفراغ، علائم ادراری مثل سوزش ادرار می‌باشد. تشخیص پیلونفریت آمفیزماتو با استفاده از سی‌تی‌اسکن در مریضان با عفونت‌های مجرای ادراری حاد پیچیده که با تب یا نشانه‌های درگیری سیستم فوقانی ارائه می‌شوند، تأیید می‌شود و وجود هوا در پارانشیم کلیوی و انساج اطراف را نشان می‌دهد. تداوی پیشنهادی برای این گروه از مریضان، آنتی‌بیوتیک‌های وسیع‌الطیف است. اگر عفونت به تداوی مقاوم یا شدید باشد، نفرکتومی اندیکاسیون اجرا می‌شود (۵). مریض در گزارش مورد حاضر با

کاهش هوشیاری به بخش عاجل شفاخانه مراجعه نموده و در حین انجام سی‌تی‌اسکن شکم و لگن، به طور تصادفی به شواهدی به نفع پیلونفریت آمفیزماتو گزارش گردید.

۲. گزارش مورد

مرد ۸۸ ساله‌ای که تاریخچه کلینیکی خاصی نداشت، با شکایت از کاهش سطح هوشیاری به بخش عاجل شفاخانه مراجعه نمود. مریض دو روز قبل از مراجعه، ضعف، خستگی و خواب‌آلودگی بیش از حد داشت. اما هیچگونه شکایتی از درد شکم، تهوع، استفراغ، درد در ناحیه پهلو و علائم ادراری قبل از مراجعه به شفاخانه نداشت. در زمان مراجعه، علائم حیاتی مریض بررسی گردید که فشار خون او $112/63$ mmHg، ضربان قلب ۸۰ ضربه در دقیقه، تعداد تنفس ۲۱ سیکل در دقیقه، دمای بدن 37.5 درجه سلسیوس و سطح اشباع اکسیجن خون ۸۵٪ در هوای اتاق بود. در مشاهده هیچگونه شواهدی از برجسته بودن ورید ژوگولار مشاهده نشد. در معاینه قلبی، صداهای S1 و S2 منظم و طبیعی سمع شد. در سمع بخش‌های قواعد ریه‌ها، صدای تنفسی کاهش یافته بود. گراف قلب مریض ثبت گردید که در آن هیچ یافته پاتولوژیکی نشان نداد. آزمایشات لابراتواری نشان‌دهنده لکوسایتوز متوسط ($WBC = 24000 /\mu L$) و افزایش پروتئین فاز حاد ($CRP = 209.5$ mg/L)، هموگلوبین ۹/۷ میلی‌گرم در دسی‌لیتر، تعداد پلاکت‌ها ۶۱۰۰۰، یوریا ۳۷۸ میلی‌گرم در دسی‌لیتر، کراتینین ۹/۸ میلی‌گرم در

دیالیز بالا قرار گرفت. پس از اصلاح سطح کراتینین و الکتrolیت‌ها، یک دوره تداوی با انتی‌بیوتیک‌های وریدی شامل مروپنم، مترونیدازول و وانکومایسین آغاز و به مدت ۱۶ روز ادامه یافت. همچنین درناژ آبه از طریق پرکوتانئوس قرار گرفت و در نهایت نفروستومی برای مریض تعبیه گردید.



شکل ۱. سی تی اسکن شکم و لگن مریض که در واقع هوا را در پارانشیم و انساج اطراف کلیه نشان میدهد.

۳. بحث

پیلونفریت آمفیوماتو یک نوع عفونت بالقوه خطرناک است که اگر اقدام مناسبی صورت نگیرد، می‌تواند جان فرد را به شدت تهدید کند (۶). تظاهرات کلینیکی این مریضی، تب، درد شکم و پهلو، تهوع و استفراغ، سپسیس و حتی کاخش سطح هوشیاری است (۷). مهم‌ترین عامل خطر پیلونفریت آمفیوماتو مانند دیابت،

دسی‌لیتر، سدیم ۱۳۵ میلی‌مول در لیتر، پتاسیم ۲/۵ میلی‌مول در لیتر و قند خون ناشتا ۱۰۳ میلی‌گرم در دسی‌لیتر بود. نتایج گاز خون وریدی (VBG) $\text{pH}=7.30$ ، $\text{PCO}_2 = 67$ میلی‌متر جیوه و $\text{HCO}_3 = 14.2$ بود که در واقع نشان دهنده اسیدوز متابولیک همراه با اسیدوز تنفسی است. کشت از نمونه ادرار رشد باکتری E.coli را نشان داد که به انتی‌بیوتیک مروپنم حساس بود. همچنین در آنالیز ادراری میزان WBC، RBC، وجود باکتری به میزان زیاد گزارش شد. در اکوکاردیوگرافی که از مریض به عمل آمد، LVEF ۴۰ تا ۴۵٪ گزارش گردید. مریض تحت سونوگرافی شکم و لگن تحت نیز قرار گرفت که نشان داد هر دو کلیه اندازه نرمال (کلیه چپ: ۱۰۰ میلی‌متر و کلیه راست: ۱۰۵ میلی‌متر) داشتند و اکوجنسیتی پارانشیم بخش قشری کمی افزایش یافته، و در کلیه راست، استاز ادراری جزئی و نقاطی از وجود گاز مشاهده شد. همچنین توده‌ای حاوی مایع و گاز است در سمت راست فضای رتروپریتون گزارش شد. در سی‌تی‌اسکن، حباب گازی در سیستم جمع‌آوری کلیه راست و پارانشیم کلیه فضای پیرنال مشاهده شد که نشان دهنده پیلونفریت آمفیوماتو می‌باشد (شکل ۱). علاوه بر این، پلورال افیوژن متوسطی در هر دو طرف دیده شد که در هموتوراکس سمت راست غالب بود که با سایر معاینات تطابق دارد. این پلورال افیوژن به علت نارسایی قلبی ایجاد گردیده بود. مریض همچنین به علت وجود مقادیر بالای یوریا، یک نوبت تحت

آمفیزماتو است که دارای حساسیت ۱۰۰٪ می‌باشد. در حالی که سونوگرافی ۶۹٪ و رادیوگرافی ساده ۶۵٪ حساسیت دارند (۹). درجه‌بندی گوناگونی برای شواهد رادیوگرافی پیلونفریت آمفیزماتو وجود دارد که یکی از آن‌ها کلاس بندی به نام میکائیل و همکارانش می‌باشد (۱۳). این طبقه‌بندی به شرح جدول زیر می‌باشد.

طبقه‌بندی	نتایج رادیولوژی
کلاس یک	وجود گاز در نسج پارانشیم کلیه و پرینفریک
کلاس دو	وجود گاز در کلیه و انساج مجاور آن
کلاس سه	گسترش شدید گاز به فاشیا یا درگیری دوطرفه

در گزارش مورد حاضر با توجه به درگیری پارانشیم کلیه و انساج اطراف آن جزو کلاس دو قرار گرفت. در سونوگرافی مریض در ابتدا شواهدی مشکوکی به نفع پیلونفریت آمفیزماتو رویت شد و در نهایت با انجام سی‌تی‌اسکن تشخیص مسجل گردید. مطالعات گوناگونی توصیه نموده‌اند در مریضانی که علائم حیاتی ناپایدار دارند، نفروکتومی انجام شود. اما این عمل با خطراتی مثل کاهش عملکرد کلیه همراه است. نفروکتومی در مواردی که منجر به نارسایی ارگان‌های حیاتی شود، اندیکاسیون دارد (۱۴). اما در طی سال‌های اخیر مطالعاتی انجام شده است که توصیه نموده‌اند در صورتی که علائم حیاتی پایدار است و عفونت محدود به سیستم پیلوکالیس باشد، می‌توان تداوی انتی‌بیوتیک و حمایتی و سپس برای فرد مبتلا نفروستومی انجام داد. اشکوری و

یوروپاتی انسدادی و پرفشاری خون در ۹۰٪ از مریضان مبتلا به پیلونفریت آمفیزماتو دیده شده است (۸-۱۰). مورد گزارش شده در این مطالعه، تظاهر کلینیکی آن کاهش هوشیاری بود که علت آن عفونت خون در زمینه عفونت مجاری ادراری (یوریاپسیس) مطرح شده بود که به تداوی انتی‌بیوتیکی و حمایتی پاسخ مناسب داد و نیازی به انجام نفروکتومی نبود. همچنین مریض ما هیچگونه عامل خطر مهمی حتی دیابت را نداشت. در بررسی‌های لابراتواری در طی بستری در شفاخانه نیز از نظر دیابت مورد ارزیابی قرار گرفت ولی معیارهای تشخیصی دیابت را نداشت. E.coli (۷۰٪) و کلبسیلا (۲۴٪) از مهم‌ترین میکرو ارگانیسم‌های پاتوژن ایجاد کننده این مریضی محسوب می‌شوند (۷) و دیابت مهم‌ترین عامل خطر محسوب آن می‌شود چرا که این فرضیه مطرح می‌شود که سطح بالای گلوکز نسجی برای میکروارگانیسم‌هایی مثل E.coli شرایط تولید کاربن دی‌اکساید از تخمیر قند را فراهم می‌کند و محیط مناسب برای تشکیل گاز ایجاد می‌گردد (۱۱). در نمونه کشت ادراری مورد حاضر نیز E.coli رشد کرده بود. همچنین در این مریض میزان بسیار بالای کرویوات سفید (لکوسایتوز) و CRP بالا با پیلونفریت شدید مطابقت داشت.

پیوری، لکوسایتوز، افزایش سطح سیرومی کراتینین و باکتری می از نتایج مهم مریضان مبتلا به پیلونفریت آمفیزماتو می‌باشد (۱۲). مورد حاضر نیز واجد این شرایط کلینیکی بود. سی‌تی‌اسکن، کارآمدترین روش تشخیصی برای شناسایی عفونت پیلونفریت

همکارانش آقای ۷۴ ساله‌ای را گزارش کردند که با کاهش سطح هوشیاری و تب و درد پهلوها و سوزش ادرار به کلینیک مراجعه نموده و شواهدی از وجود گاز در پارانشیم کلیه در سی‌تی‌اسکن رویت شد و مریض با تشخیص پیلونفریت آمفیزماتو تحت کنترل همودینامیک و انتی‌بیوتیکی قرار گرفت. همچنین با توجه به یوریای بالا در خون تحت همودیالیز قرار گرفت بدون نفروستومی التهاب برطرف گردید (۱۵). در مطالعه دیگری در سال ۲۰۱۸ خانم ۴۹ ساله‌ای که با تظاهرات کلینیکی کتواسیدوز دیابتی و درد شکم که به کلینیک مراجعه نموده بود، گزارش گردید. نتایج بررسی مریض نشان داد که هیچگونه سابقه قبلی از عفونت ادراری و کتواسیدوز دیابتی نداشته است و براساس نتایج عکسبرداری و مشاهده گاز در انساج پرنفریک و پارانشیم کلیه تشخیص پیلونفریت آمفیزماتو در زمینه دیابت گذاشته شد. این مطالعه در واقع نشان داد که تشخیص پیلونفریت آمفیزماتو با تظاهر کلینیکی کتواسیدوز دیابتی بسیار نادر است (۱۶). در گزارش مورد حاضر، مریض هیچگونه علائم ادراری و شواهدی از کتواسیدوز دیابتی نداشت. در مورد حاضر پس از اصلاح کراتینین و تداوی با انتی‌بیوتیک حال عمومی مریض مساعد گردید و آزمایشات اعم از الکترولیت‌ها و کرویوات سفید و آزمایش عملکردی کلیه رو به بهبودی قرار گرفت. مریض همچنین تحت درناژ پرکوتانئوس قرار گرفت و نفروستومی برای او تعبیه

گردید. در گذشته، نفرکتومی و درناژ به عنوان گزینه‌های اصلی در نظر گرفته می‌شدند، اما اکنون تنها در مریضانی که به تداوی‌های اولیه و حمایتی پاسخ نمی‌دهند، انجام می‌شوند. در حال حاضر، تداوی اصلی شامل انتی‌بیوتیک‌ها، انفوزیون مایعات و کنترل دقیق قند خون و درناژ از راه پوست برای تخلیه آبسه‌ها می‌باشد.

نتیجه‌گیری

پیلونفریت آمفیزماتو نیازمند تشخیص فوری و مداخله اضطراری است. انتخاب تداوی بستگی به شدت ضایعات و وضعیت کلینیکی فرد مبتلا دارد. شناسایی زودهنگام از طریق عکسبرداری به خصوص استفاده از سی‌تی‌اسکن امری ضروری است و مدیریت تداوی معمولاً شامل ترکیبی از انتی‌بیوتیک‌ها، درناژ از راه پوست، و گزینه‌های جراحی مانند نفرکتومی، بسته به طبقه‌بندی و عوامل خطر شناسایی شده انجام می‌شود. هدف از این رویکرد کاهش عوارض و مرگ و میر قابل توجه مرتبط با این اختلال است.

منابع مالی

هیچگونه کمک مالی در جهت پیشبرد این پروژه دریافت نگردید.

تضاد منافع

تمامی نویسندگان اظهار می‌دارند که هیچگونه تضاد منافی در خصوص مطالعه بالا وجود ندارد.

References

1. Ronald A, Ludwig E. Urinary tract infections in adults with diabetes. *Int J Antimicrob Agents*. 2001;17(4):287-92.
2. Geerlings SE, Stolk RP, Camps M, Netten PM, Collet TJ, Hoepelman A, et al. Risk factors for symptomatic urinary tract infection in women with diabetes. *Diabetes Care*. 2000;23(12):1737-41.
3. Boyko EJ, Fihn SD, Scholes D, Chen CL, Normand EH, Yarbro P. Diabetes and the risk of acute urinary tract infection among postmenopausal women. *Diabetes Care*. 2002;25(10):1778-83.
4. Nana GR, Brodie A, Akhter W, Karim O, Motiwala H. Nephroureterectomy for emphysematous pyelonephritis: An aggressive approach is sometimes necessary. A case report and literature review. *Int J Surg Case Rep*. 2015;10:179-82.
5. Sherchan R, Hamill R. Emphysematous pyelonephritis. *StatPearls* [Internet]. StatPearls Publishing; 2024.
6. Roy M, Sahana PK, Das C, Sengupta N, Somani P, Dasgupta R. An unusual presentation of type 2 diabetes mellitus. *Bangladesh Crit Care J*. 2014;2(1):46-7.
7. Huang JJ, Tseng CC. Emphysematous pyelonephritis: clinicoradiological classification, management, prognosis, and pathogenesis. *Arch Intern Med*. 2000;160(6):797-805.
8. Smitherman KO, Peacock Jr JE. Infectious emergencies in patients with diabetes mellitus. *Med Clin North Am*. 1995;79(1):53-77.
9. Somani BK, Nabi G, Thorpe P, Hussey J, Cook J, N'Dow J, et al. Is percutaneous drainage the new gold standard in the management of emphysematous pyelonephritis? Evidence from a systematic review. *J Urol*. 2008;179(5):1844-9.
10. Lu YC, Hong JH, Chiang BJ, Pong YH, Hsueh PR, Huang CY, et al. Recommended initial antimicrobial therapy for emphysematous pyelonephritis: 51 cases and 14-year experience of a tertiary referral center. *Medicine*. 2016;95(21):e3573.
11. Schaeffer AJ. Infections of the urinary tract. In: *Campbell-Walsh Urology*, 10th ed. Elsevier-Saunders; 2012. p. 257-326.
12. Desai R, Batura D. A systematic review and meta-analysis of risk factors and treatment choices in emphysematous pyelonephritis. *Int Urol Nephrol*. 2022;54(4):717-36.
13. Michaeli J, Mogle P, Perlberg S, Heiman S, Caine M. Emphysematous pyelonephritis. *J Urol*. 1984;131:203-8.
14. Flores G, Nellen H, Magaña F, Calleja J. Acute bilateral emphysematous pyelonephritis successfully managed by medical therapy alone: A case report and review of the literature. *BMC Nephrol*. 2002;3:1-4.
۱۵. اشکوری، اکبری، اولیایی. گزارش یک مورد پیلونفریت آمفیزماتوز و درمان طبی آن. *مجله علمی دانشگاه علوم پزشکی بابل*. ۲۰۰۴؛۶(۲):۷۳-۶.
16. Baby N, Thoman M, Sunny B, James A. Case report on emphysematous pyelonephritis with diabetic ketoacidosis. *J Clin Transl Endocrinol Case Rep*. 2018;8:7-8.